

# **Cas clinique**

## **GMM octobre 2016**

**Homme de 73 ans**  
**Dyspnée depuis 15 jours, OMI**

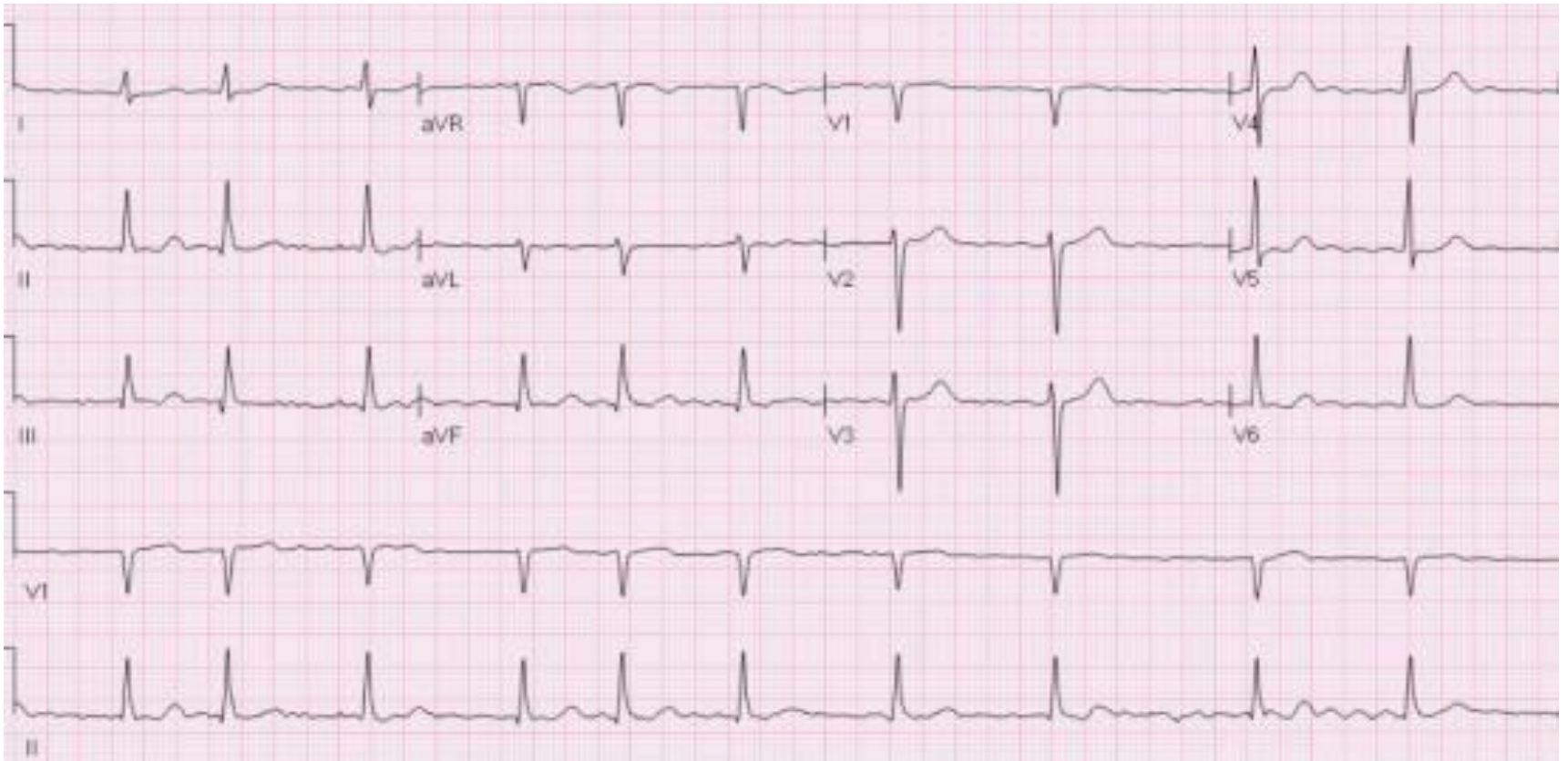
# Clinique

- Dyspnée s'aggravant, début orthopnée
- OMI avec prise de 4 kg sur 10 jours
- Crépitants des bases
- Pas de valvulopathie nette
- TA à 82 sur 58

# Biologie

- Na : 121                      K : 4,2                      créatinine : 185
- Nt pro BNP : 2 544
- NFP, TSH : RAS
- Bilan hépatique perturbé

# ECG



# Traitement ?

- Furosemide ?
- IEC ?
- Betabloquant ?
- Digoxine ?
- Anticoagulants ?

# Les messages

- Pas de problème avec le furosémide, même si hypotension et/ou IR, si le patient est congestif
- Pas d'IEC si poussée d'IR et/ou hypotension
- Pas de BB à la phase aigüe de l'IC
- Pas de digoxine si FA spontanément peu rapide